

Dr. Cavadov Arif
Naxçivan Hərbi Hospital



Azərbaycan
Kardiologiya
Cəmiyyəti


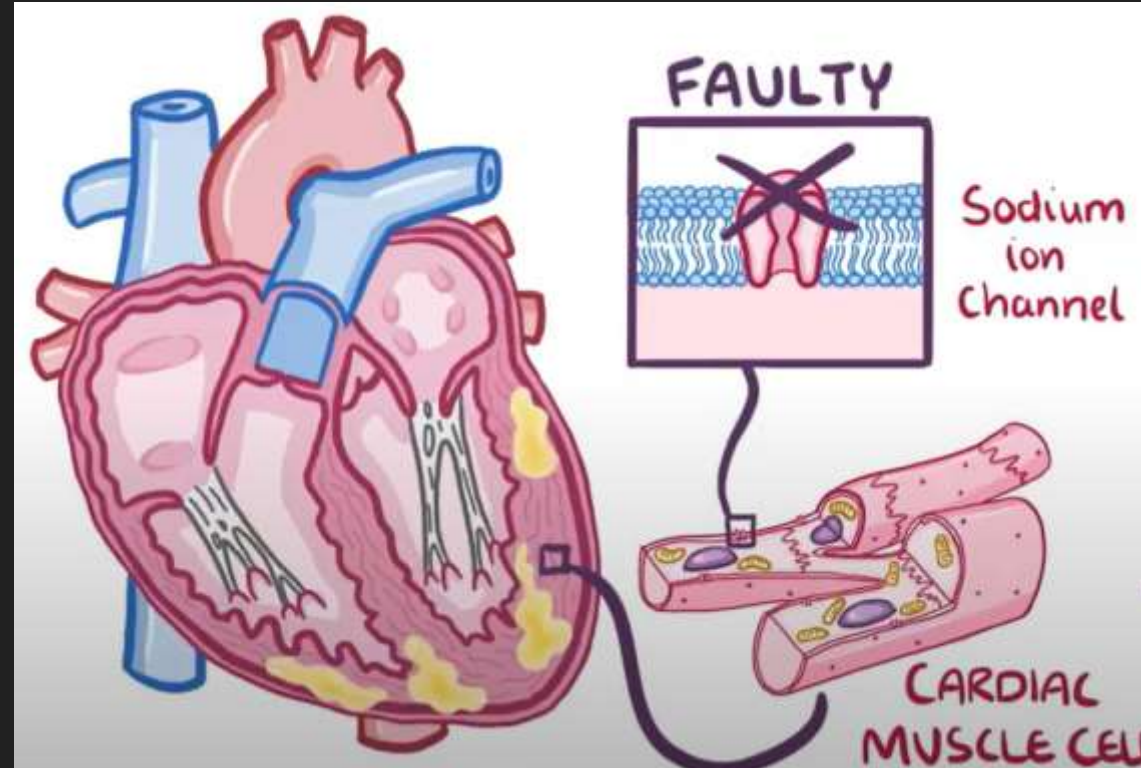
Propofol sindromu. Bruqada fenokopiyası

26.11.2023



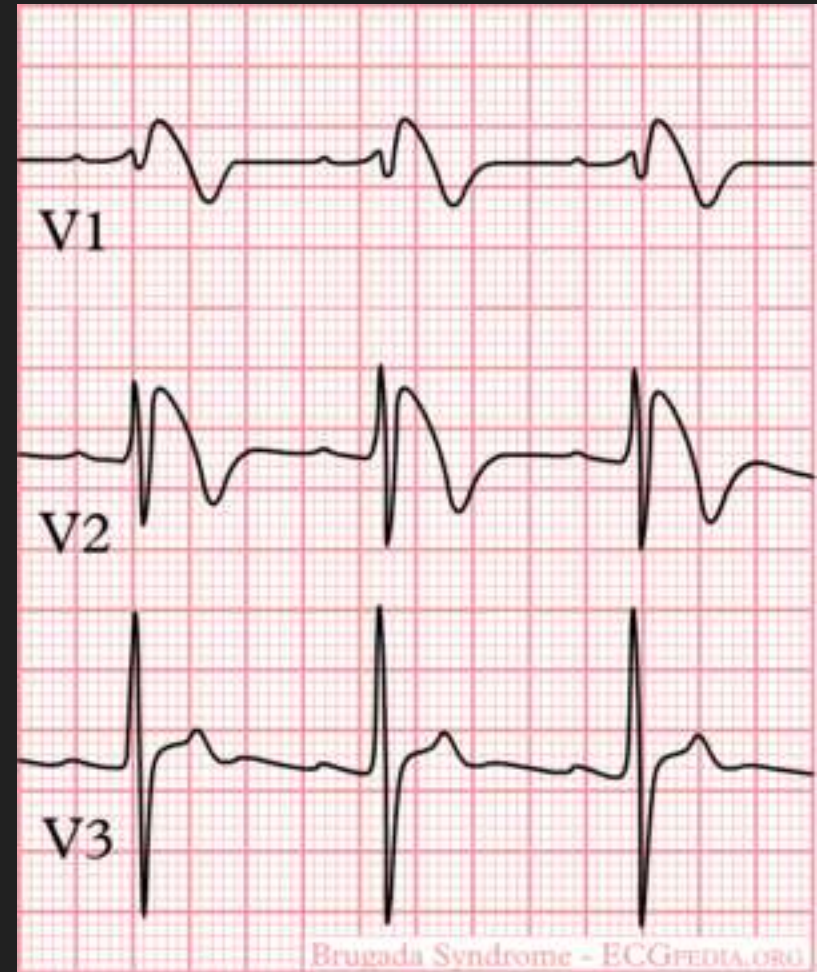

Bruqada sindromu

- Genetik
- Kanalopatiya (Na)
- Repolyarizasiya
- Ani ürək ölümü



Bruqada sindromu

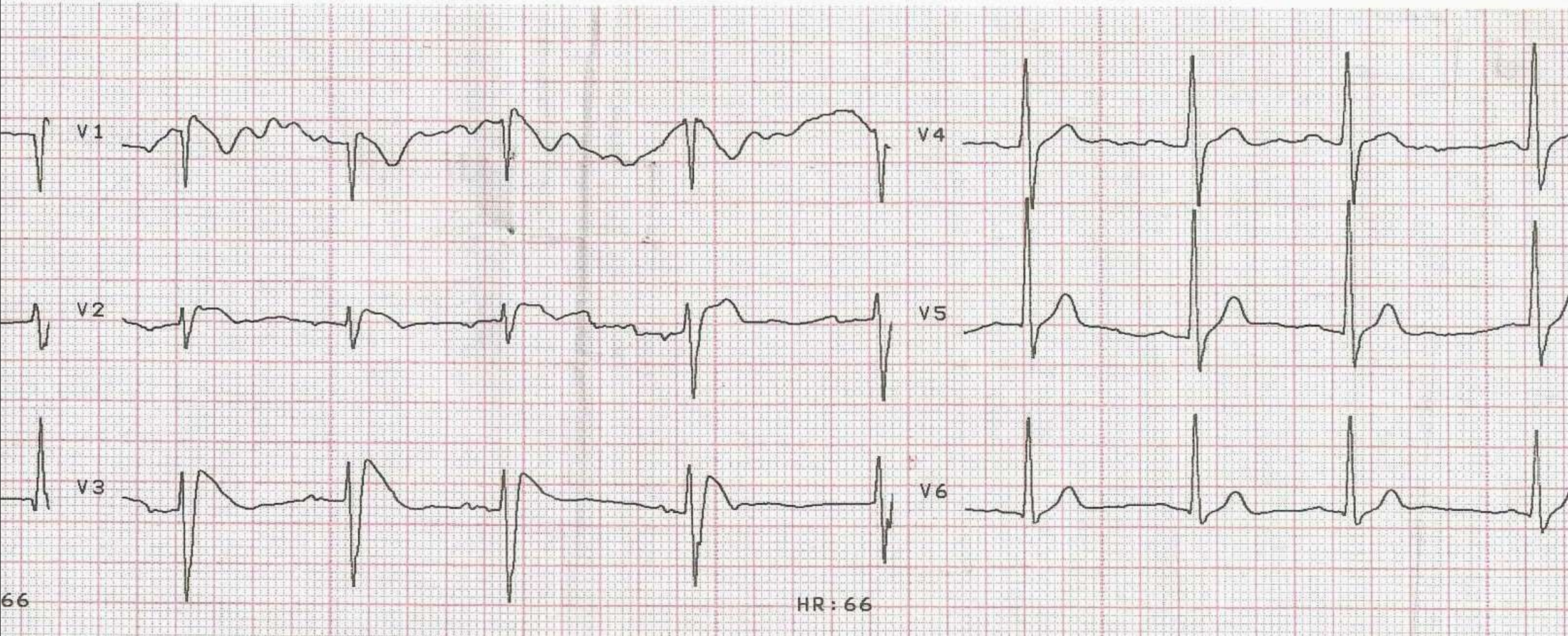
- EKQ paterni
- Genetik test
 - Neqativ?



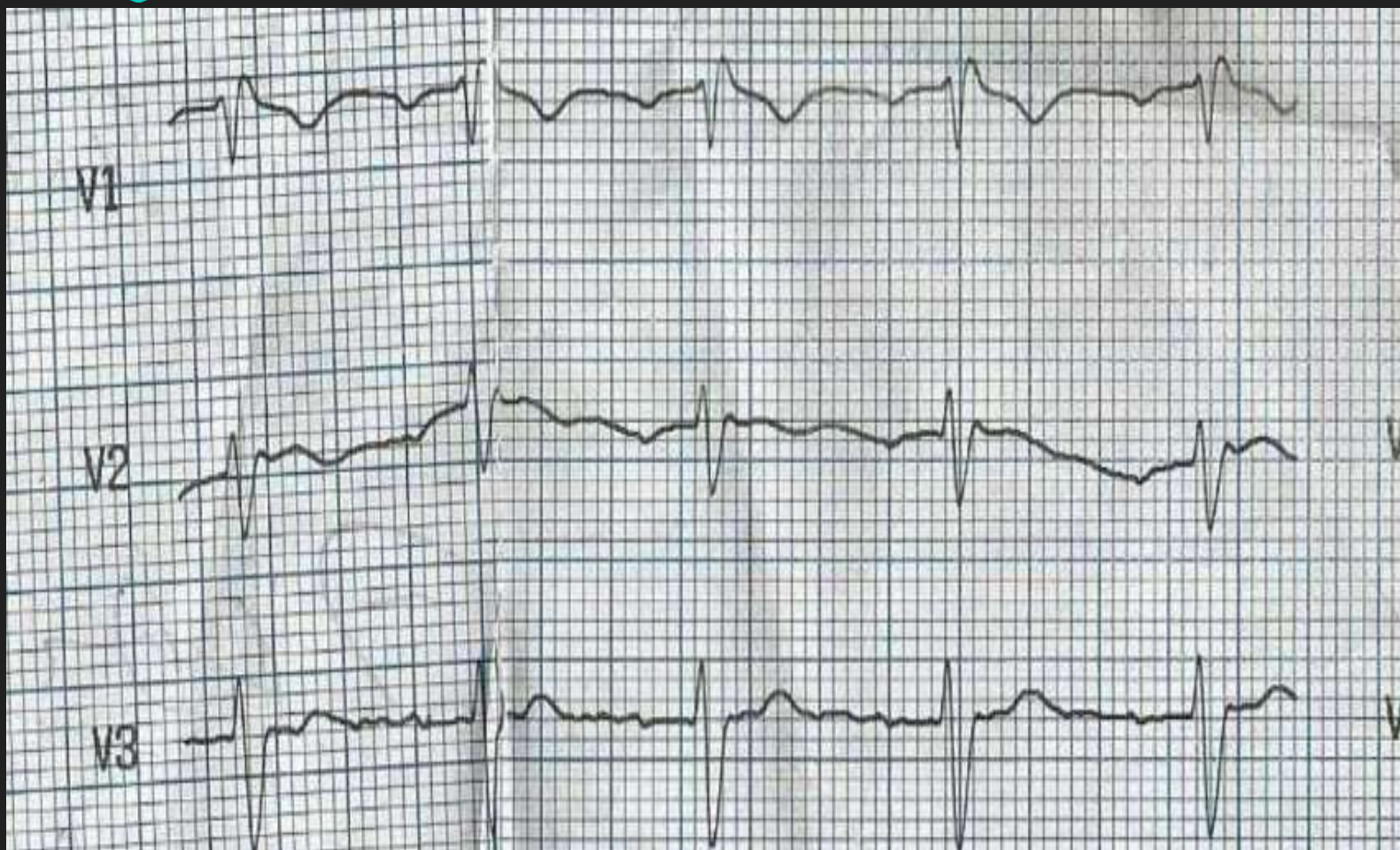
Klinik hal

- 18 yaşlı kişi
- Meningit
- Qeyri-iradi hiperaktivlik
- İntensiv terapiya şöbəsinə
- Propofol infuziyası başlanır (5mg/kq/saat)
- Ailə anamnezində ani ürək ölümü yoxdur
- Bayılma və ya ürək döyünmə şikayətləri olmayıb

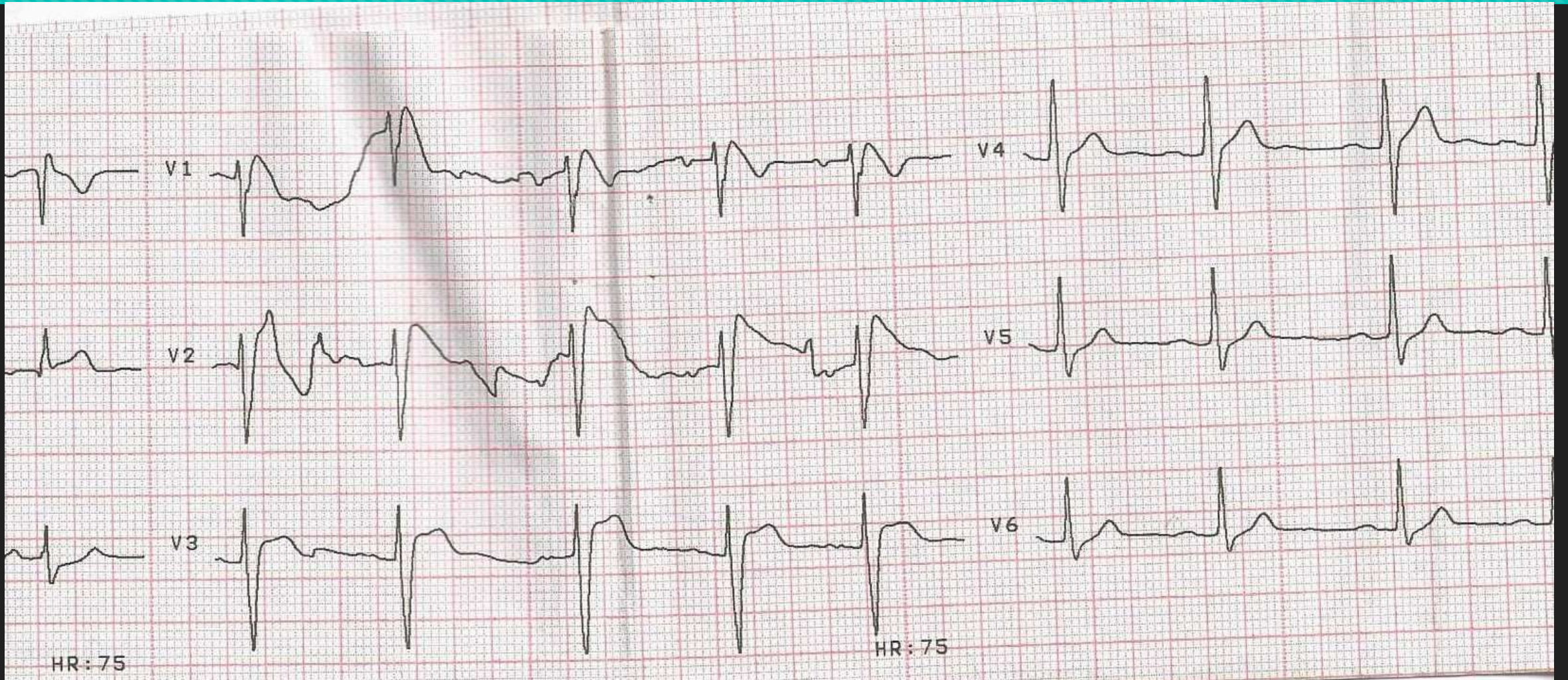
Propofol infuziyası zamanı - EKQ



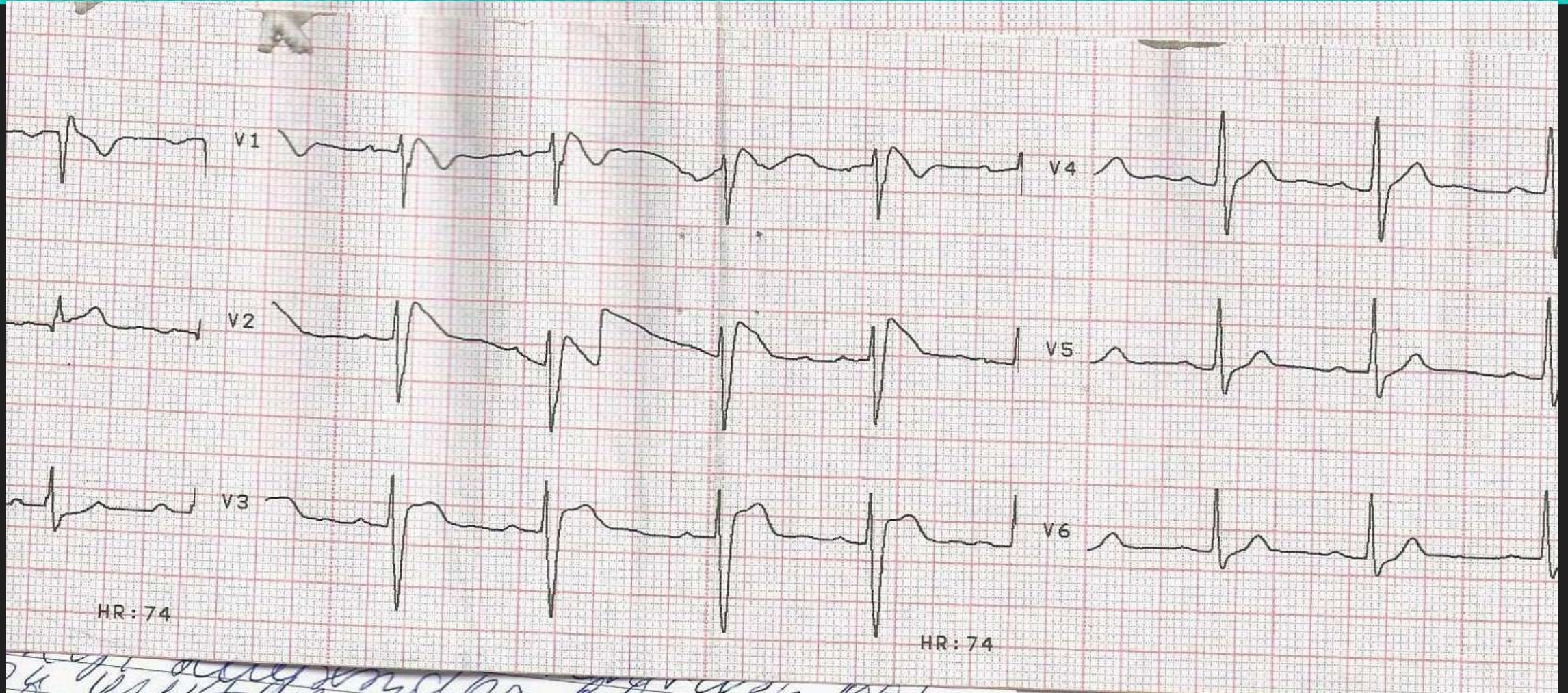
6 ay əvvəlki EKG



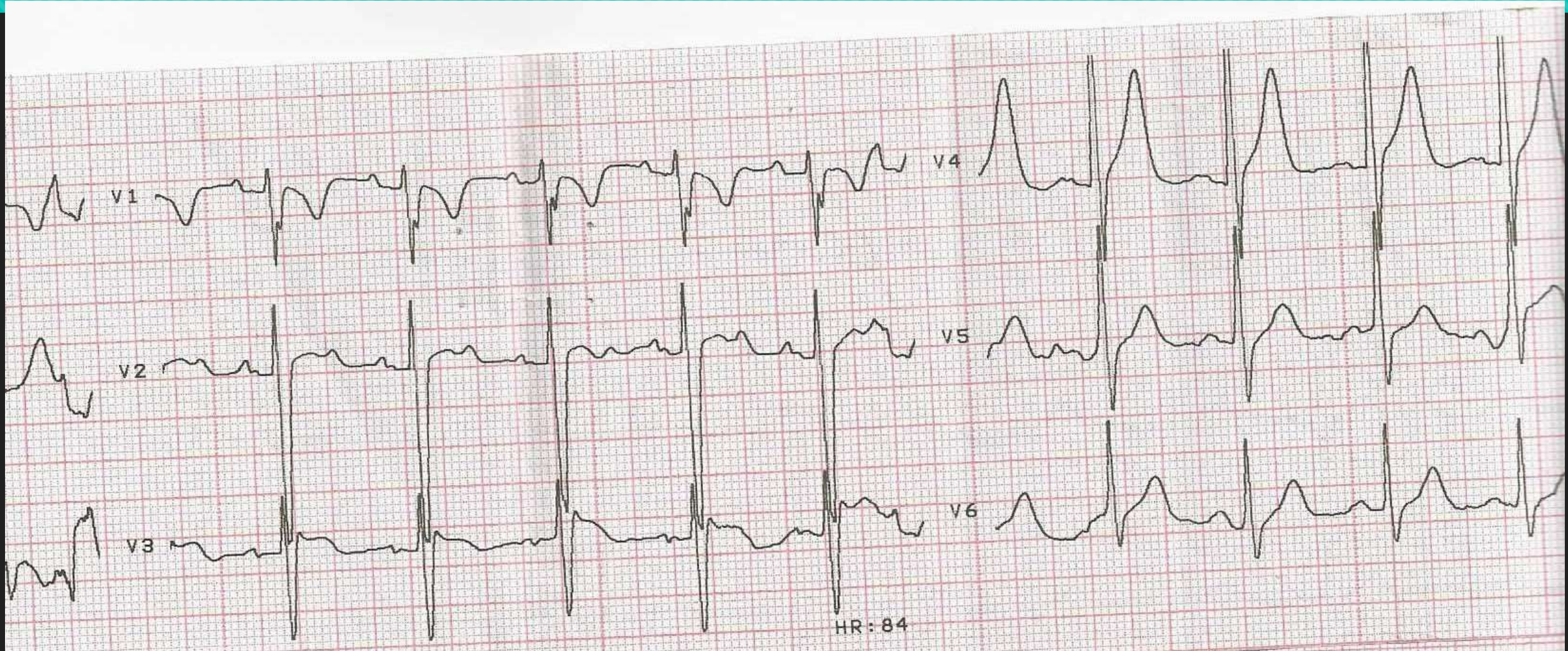
Propofol infuziyası müddətində EKQ 2



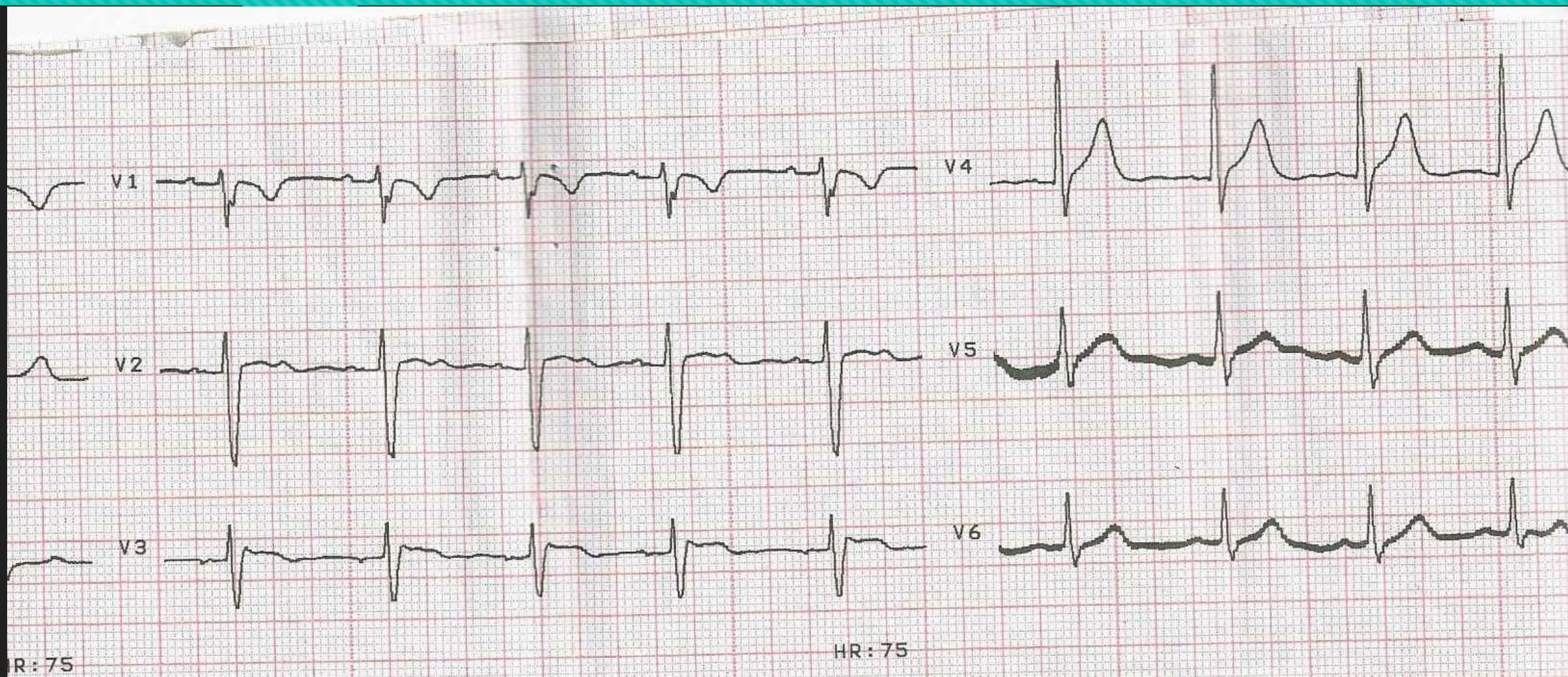
Propofol infuziyası müddətində EKQ 3



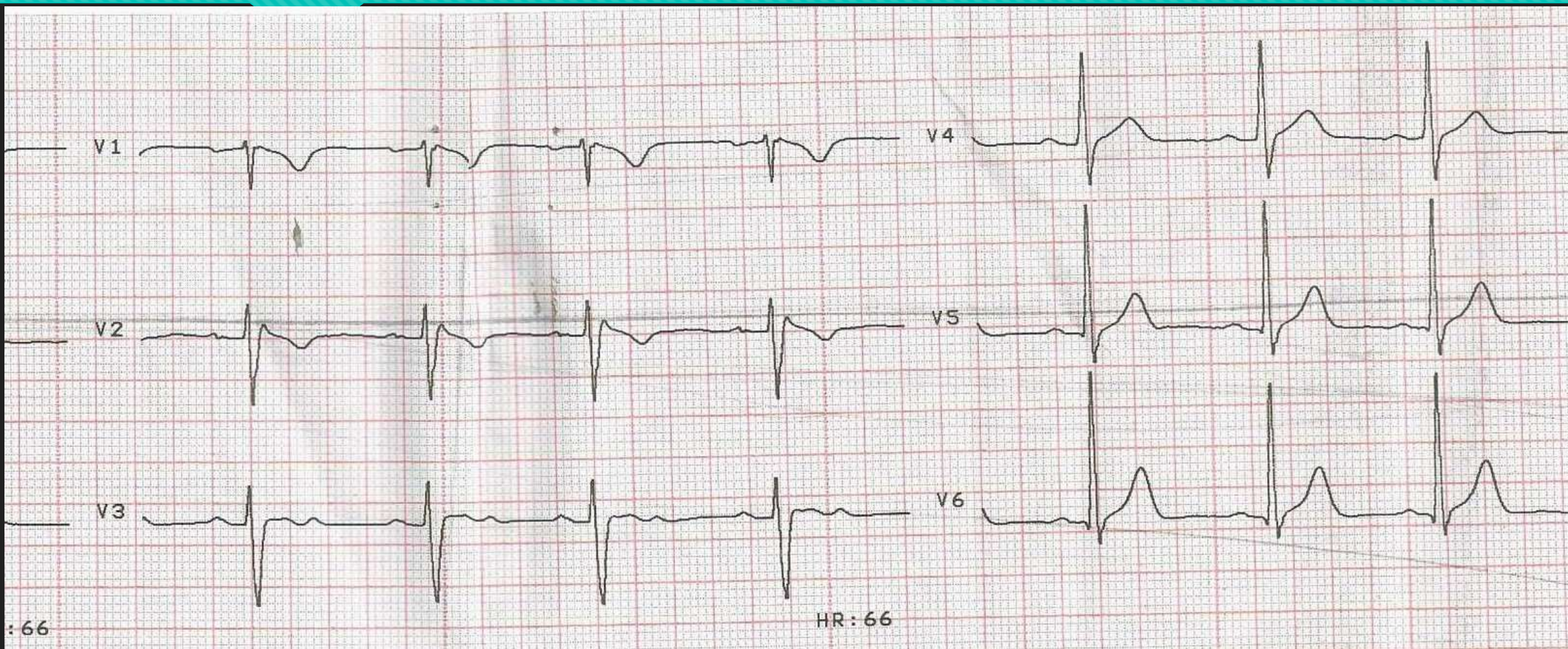
Propofol dayandırıldıqdan sonra 1-ci EKQ



Propofol dayandırıldıqdan sonra 2-ci EKQ



Propofol dayandırıldıqdan sonra 3-cü EKQ



Propofol infusion syndrome and Brugada syndrome electrocardiographic phenocopy

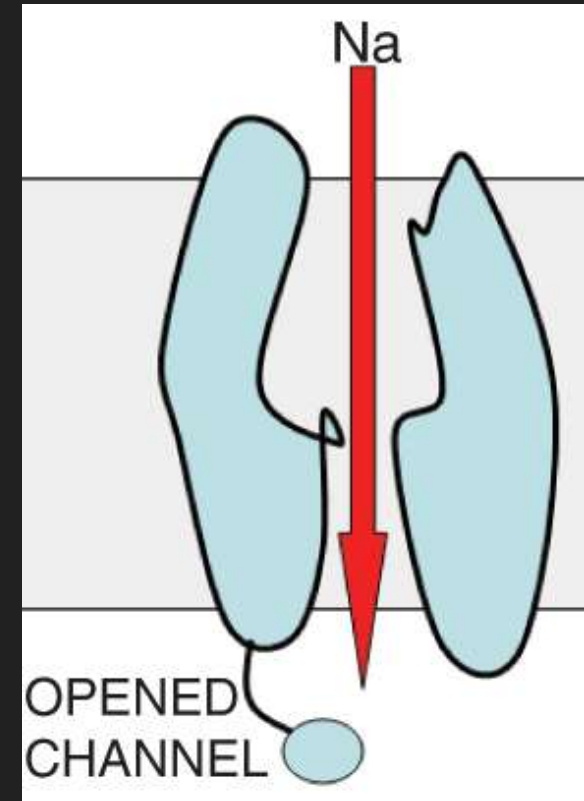
- Propofol infusion syndrome:
 - lactic acidosis
 - Lipemia
 - Rhabdomyolysis
 - Brugada-like electrocardiographic pattern
- Propofol infusion syndrome is a rare lethal complication

Brugada
fenokopiyası

Epub 2019 Apr 30.

Brugada phenocopy: Mechanisms, diagnosis, and implications

- Na kanallarında
 - ionların axını ləngiyir
 - Balansı pozulur
- >100 səbəbi var
- Geri dönmə haldır









Epub 2019 Apr 30.

Brugada phenocopy: Mechanisms, diagnosis, and implications

Table 2

Brugada phenocopies diagnostic criteria as for the International Registry [17,34]. Genetic testing is not mandatory since it has sensitivity $\leq 30\%$.

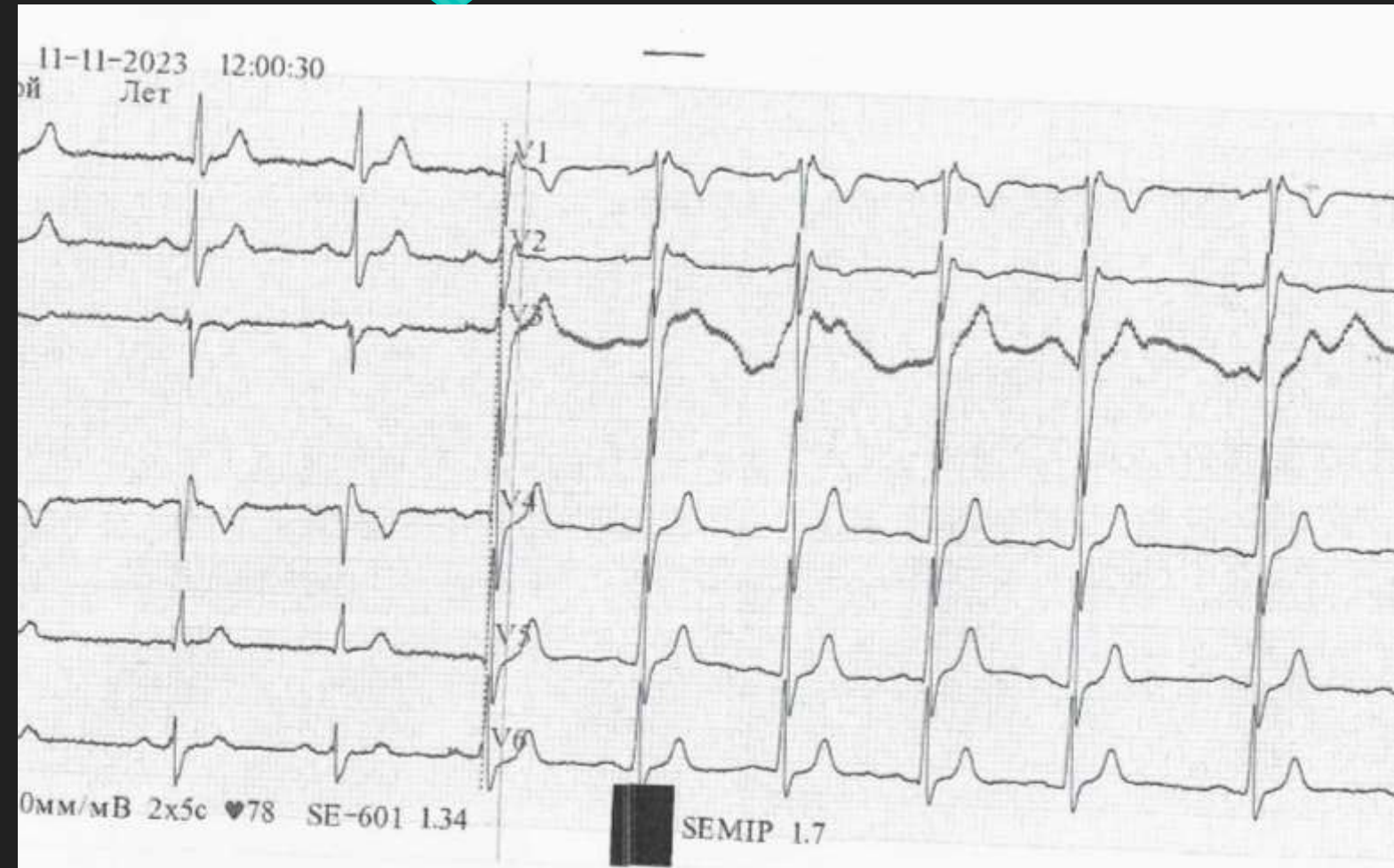
Diagnostic criteria	 Presence of type 1 or type 2 Brugada pattern
	 Presence of an indetifiable underlying condition
	 Reversal of the pattern upon resolution of the condition
	 Low pre-test probability of Brugada syndrome
	 Negative provocative testing
	 Negative genetic testing

Öyrədici məsələlər

- EKQ-də Bruqada paterni gördükdə
 - Bruqda fenokopiyası?
- Səbəb araşdırılmalı və aradan qaldırılmalıdır
- Propofol infuziyası – Propofol sindromu
 - Bruqada fenokopiyası
 - Nadirən letallıqla sonla bilir



Müzakirə



- Sağaldıqdan 2 ay sonraki EKG
- Poliklinikdə - Bruqada?
- Genetik testi - pozitiv?
- Bruqada fenokopiyası?